

# Identificación de *Taenia saginata* en una escolar de 9 años

*Identification of Taenia saginata in a 9-year-old school*

<https://doi.org/10.5281/zenodo.4453428>

**AUTORES:** Alina Izquierdo Cirer<sup>1\*</sup>

Elisa Boucourt Rodríguez<sup>2</sup>

Melvin Jiménez Manzaba<sup>3</sup>

**DIRECCIÓN PARA CORRESPONDENCIA:** \* [aizquierdo@utb.edu.ec](mailto:aizquierdo@utb.edu.ec)

**Fecha de recepción:** 19 / 11 / 2020

**Fecha de aceptación:** 28 / 12 / 2020

## RESUMEN

Teniosis intestinal, es una infección parasitaria de humanos, ganado vacuno y porcino siendo más frecuente en áreas rurales. Se reporta el caso clínico de una niña de nueve años, con parasitismo intestinal por *Taenia saginata*, lo cual constituyó un hallazgo dentro de la investigación realizada en la Escuela de Educación Básica Francisco Pizarro, del recinto Pita, cantón Caluma, provincia Bolívar, como parte del Proyecto Institucional “Evaluación del impacto de una intervención comunitaria para el control y prevención de parasitosis intestinal en áreas rurales de las provincias Los Ríos y Bolívar”, donde en su primera etapa, se analizaron aspectos de gran relevancia sobre la frecuencia de parasitosis intestinales en los niños incluidos en la muestra de estudio y los factores de riesgo que más se relacionaban con su transmisión. El objetivo del presente reporte, fue identificar la especie

---

<sup>1</sup>Doctora en Medicina. Especialista de Primer y Segundo Grado en Microbiología. Master en Parasitología. Docente Titular a Tiempo Completo. Investigadora Certificada por la Senescyt. Facultad de Ciencias de la Salud. Universidad Técnica de Babahoyo. Babahoyo. Ecuador. [aizquierdo@utb.edu.ec](mailto:aizquierdo@utb.edu.ec) - [orcid.org/0000-0002-6748-1772](https://orcid.org/0000-0002-6748-1772)

<sup>2</sup>Licenciada en Tecnología de la Salud, perfil Microbiología. Master en Enfermedades Infecciosas. Docente a Tiempo Completo. Investigadora Certificada por la Senescyt. Facultad de Ciencias de la Salud. Universidad Técnica de Babahoyo. Babahoyo. Ecuador. [eboucourt@utb.edu.ec](mailto:eboucourt@utb.edu.ec) - [orcid.org/0000-0002-7570-709X](https://orcid.org/0000-0002-7570-709X)

<sup>3</sup>Licenciado en Enfermería. Enfermero 3. Contratado por servicios ocasionales. Centro de Salud San Joaquín - Hospital Básico de Baba. Distrito de Salud 12d01. Baba – Babahoyo - Montalvo. Ecuador. [fjimenezcs5@gmail.com](mailto:fjimenezcs5@gmail.com)

de taenia presente a partir del análisis macroscópico de las heces por tamizaje de las proglótides grávidas recolectados y el empleo posterior del método de la tinta china, para la detección del número de ramas uterinas, teniendo en cuenta que la observación microscópica de los huevos de ambas especies, es idéntica. Se confirmó la presencia de 15 ramas uterinas, lo que evidenció el diagnóstico de *Taenia saginata*. Se consideró la existencia de condiciones propicias para la transmisión de teniosis intestinal en esta área rural del país, lo cual constituyó un importante hallazgo y punto de partida para el aumento de la vigilancia epidemiológica, en tanto se mantiene como una parasitosis poco reportada.

**Palabras clave:** *Taenia saginata*, tinta china, tamizaje, proglótides.

### **ABSTRACT**

Intestinal teniosis is a parasitic infection of humans, cattle and pigs being more common in rural areas. The clinical case of a 9-year-old girl, with intestinal parasitism by *Taenia saginata*, is reported, which was a finding within the research carried out at the Francisco Pizarro School of Basic Education, Pita Campus, Canton Caluma, Bolivar Province, as part of the Institutional Project "Assessment of the impact of community intervention for the control and prevention of intestinal parasitosis in rural areas of Los Ríos and Bolívar provinces", where in its first stage, high-profile aspects of the frequency of intestinal parasitosis in children included in the study sample and the risk factors most related to their transmission were analysed. The objective of this report was to identify the species of taenia present from the macroscopic analysis of sifting faeces of the collected gravid proglotides and the subsequent use of the chinese ink Method for identifying the number of uterine branches, taking into account that the microscopic observation of eggs of both species is identical. The presence of 15 uterine branches was confirmed, which demonstrated the diagnosis of *Taenia saginata*. It was considered the existence of conditions conducive to the transmission of intestinal teniosis in this rural area of the country, which was an important finding and starting point for increased epidemiological surveillance, while maintaining it as an under-reported parasitosis.

**Keywords:** *Taenia saginata*, screening, proglotides, chinese ink.

## INTRODUCCIÓN

La teniosis intestinal es una parasitosis conocida desde hace siglos, con una incidencia variable según el área geográfica. Se produce como consecuencia de la infección intestinal por especies del género *Taenia*. Las más comunes son *Taenia solium* (Linnaeus, 1758) y *Taenia saginata* (Goeze, 1782), pero existe otra especie, *Taenia saginata* asiática, que ha sido descrita de forma relativamente reciente (1991-1998); todas son, en su forma adulta, parásitos obligados del hombre. Pertenecen al phylum *Platyhelminthes*, clase *Cestoda*, orden *Cyclophyllidea* y a la familia *Taeniidae* (Escobedo, 2001; Orta, Guna, Pérez, Gimero, 2018).

Tal como plantea la Organización Mundial de la Salud (OMS), el ser humano se infecta por las diferentes especies de *Taenias* cuando consume carnes poco cocidas. Específicamente *Taenia saginata*, es un cestodo que en su estado adulto parasita solo el intestino delgado del hombre y en su estado larvario (*Cysticercus bovis*), se encuentra en los músculos del ganado bovino que es su hospedero intermediario (OMS, 2020).

Las infecciones intestinales producidas por *Taenia saginata*, muestran una mayor prevalencia en Europa occidental, Rusia, África y América Latina, pero existen muy pocos estudios publicados al respecto, especialmente en Ecuador. La teniosis por este parásito es muy inusual en Estados Unidos, sin embargo, han existido reportes de casos en lugares con gran concentración de ganado vacuno y escaso saneamiento ambiental, así como la existencia de canales de alimentación expuestos a aguas negras (Centro para el Control y la Prevención de Enfermedades, 2013).

Se realizó una investigación en la Escuela de Educación Básica Francisco Pizarro, del recinto Pita, cantón Caluma, provincia Bolívar, como parte del Proyecto Institucional “Evaluación del impacto de una intervención comunitaria para el control y prevención de parasitosis intestinal en áreas rurales de las provincias Los Ríos y Bolívar”, donde en su primera etapa, se analizaron aspectos de gran relevancia sobre la frecuencia de parasitosis intestinales en los niños incluidos en la muestra de estudio y los factores de riesgo que más se relacionaban con su transmisión. En este contexto, se halló en las muestras de heces analizadas de una escolar de nueve años, la presencia de proglótides y huevos de *Taenia* sp.

Por todo lo referido, el objetivo del presente reporte, fue identificar la especie de taenia presente a partir del análisis macroscópico de las heces por tamizaje de los proglótides grávidos recolectados y el empleo posterior del método de la tinta china para la detección del número de ramas uterinas, teniendo en cuenta que la observación microscópica de los huevos de ambas especies, es idéntica.

#### **PRESENTACIÓN DEL CASO CLÍNICO**

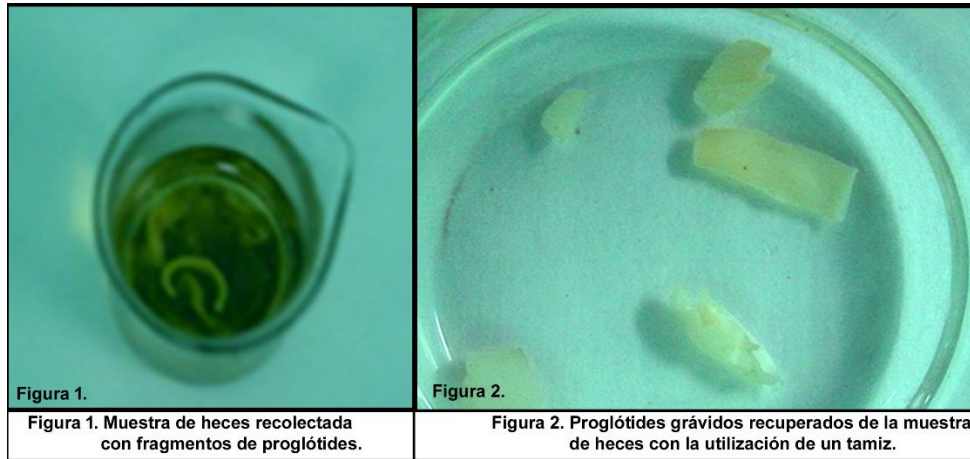
Escolar ecuatoriana, de nueve años de edad, de raza mestiza, cuya madre, al realizársele el cuestionario como parte de la investigación en la institución educativa, refirió que su hija, desde hacía un mes, expulsaba fragmentos blanquecinos de forma espontánea por el ano y con las heces, acompañado de fetidez, además manifestaba tener cólicos abdominales, diarreas ocasionales, irritabilidad, pica (necesidad de ingerir la cal que raspa de las paredes de su vivienda y de la escuela) y pérdida de peso.

En cuanto a los antecedentes epidemiológicos más relevantes, se detectaron condiciones socioeconómicas deficientes en su entorno familiar, tales como hacinamiento (vivían seis personas en una sola habitación), bajo nivel educacional de los padres, inadecuados hábitos higiénicos como el lavado infrecuente de las manos, la ingestión de agua de pozo sin hervir y costumbres ancestrales de comer la carne de ganado vacuno a medio cocinar por la certeza de que así ofrecía mayor valor nutricional además de la motivación personal de la niña.

Se realizó la recolección en días alternos, por parte de la madre, de tres muestras de materia fecal de la menor, en un frasco de boca ancha y con tapa de rosca proporcionado por los investigadores y se procedió a su análisis cualitativo desde el punto de vista macroscópico y microscópico.

#### **Exámenes coproparasitológicos realizados**

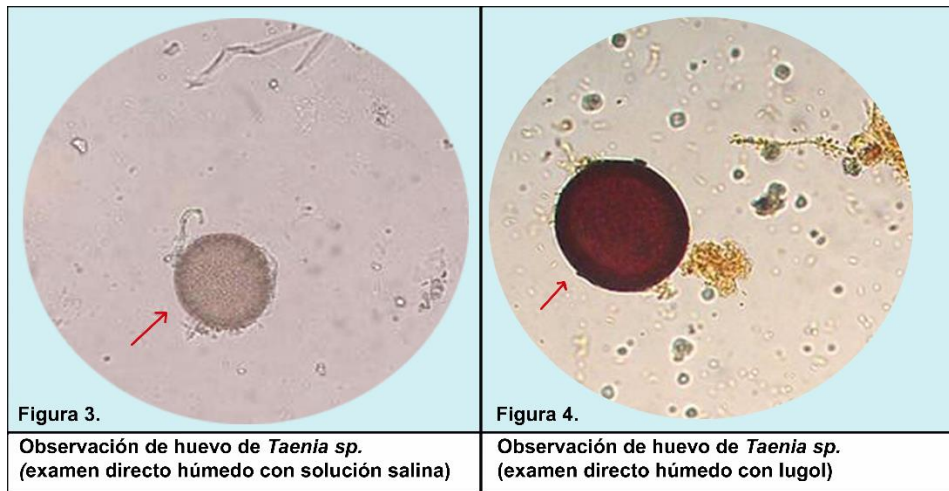
En primer lugar, se realizó el examen macroscópico de la muestra de heces, lo cual permitió observar la presencia de fragmentos blanquecinos y aplanados en la misma (figura 1), de igual manera se llevó a cabo el método de tamizaje donde se pudieron recobrar varios proglótides grávidos (figura 2).



**Fuente:** Imágenes tomadas por Lic. Elisa Boucourt Rodríguez, MSc. y Dra. Alina Izquierdo Cirer, MSc.

Como segundo paso, se realizaron los exámenes coproparasitológicos microscópicos, por el examen directo húmedo con solución salina y lugol, además se empleó el método de concentración por centrifugación (técnica de Ritchie).

Con el apoyo del microscopio óptico y objetivo de 10 X y 40 X, se pudieron visualizar los huevos característicos de *Taenia* sp. (figura 3 y 4), en número de cuatro a seis por cada campo óptico.



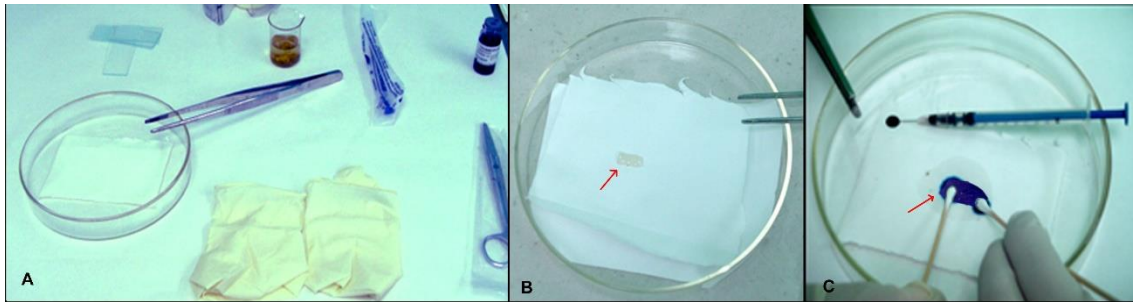
**Fuente:** Imágenes tomadas por Lic. Elisa Boucourt Rodríguez, MSc. y Dra. Alina Izquierdo Cirer, MSc. Al tener en cuenta la anamnesis, las referencias clínicas de la escolar y lo descrito con anterioridad, se realizó el diagnóstico presuntivo de teniosis por *Taenia saginata*, pero, al ser idénticos los huevos de ambas especies de *Taenia*, se hizo necesario proceder a la

identificación de especie, realizando uno de los dos métodos idóneos para este propósito (método de la tinta china para la identificación de especies de *Taenia*) (Kaminsky, 2014).

### **Método de la tinta china para la identificación de especies de *Taenia***

Se procedió a realizar la técnica de la tinta china, se seleccionó, con ayuda de la pinza de disección, el proglótide grávido a teñir, el cual se depositó encima de papel absorbente colocado dentro de una placa Petri, luego, con el empleo de una jeringa de insulina, se le inoculó unas gotas de la tinta china a través del poro genital del proglótide. Una vez teñido, se limpió el exceso de humedad con aplicadores de algodón, se colocó el proglótide sobre un portaobjetos y otro encima, el cual fue aplastado entre las dos láminas, manteniendo éstas fuertemente unidas mediante una cinta adhesiva colocada en los extremos.

En la figura 4 se muestra la secuencia de la realización por los investigadores del método de la tinta china para la identificación de especies de *Taenia* a partir de las recomendaciones descritas por la Dra. Kaminsky en el Manual de Parasitología 2014.



**Figura 4. Procedimiento a través del Método de la tinta china para identificación de especies de Taenias. A. Materiales utilizados para realizar el procedimiento. B. Selección del proglótide grávido a teñir. C. Inoculación de la tinta china a través del poro genital del proglótide.**

**Fuente:** Imágenes tomadas por Lic. Elisa Boucourt Rodríguez, MSc. y Dra. Alina Izquierdo Cirer, MSc.

El proglótide teñido fue visualizado a trasluz, con la ayuda de una lupa de aumento (5 X) para realizar el conteo de ramas uterinas, donde se identificó la presencia de 15 ramas uterinas (figura 5), lo que permitió corroborar el diagnóstico de teniosis intestinal por *Taenia saginata*, teniendo en cuenta la morfología de dicha especie parasitaria, que se describe con un largo canal central con 12 o más ramificaciones uterinas laterales, mientras que la tenia del cerdo (*Taenia solium*), posee únicamente de cinco a 12 ramificaciones uterinas laterales que se subdividen en gruesas digitaciones dendríticas (Kaminsky, 2014; Pearson, 2018).

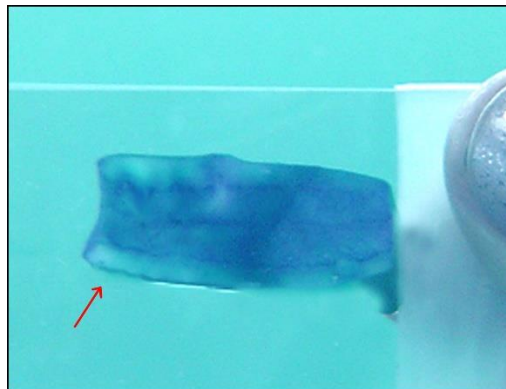


Figura 5. Conteo de las ramas uterinas (15 ramas)

*Fuente:* Imágenes tomadas por Lic. Elisa Boucourt Rodríguez, MSc. y Dra. Alina Izquierdo Cirer, MSc.

## DISCUSIÓN

La teniosis ha sido clasificada por la Organización Mundial de la Salud como una de las enfermedades tropicales más importantes a nivel global. El control de esta parasitosis es difícil, porque no existen vacunas, el tratamiento es costoso y se debe lograr la expulsión completa del parásito incluyendo su escólex para emitir el criterio de curación (Beltrán, Cemeli, Caballero, García, 2017).

Es muy importante la identificación de infecciones por *Taenia saginata* debido al tamaño de este parásito, que, aunque no presenta manifestaciones clínicas de gran relevancia, sí afecta desde el punto de vista nutricional y psicológico, esto último por la tendencia frecuente de salir los proglótides con movimientos espontáneos por el ano acompañados de gran fetidez (fenómeno de Bacigalupo) (Samayoa, 2018).

La teniosis por *Taenia saginata*, así como la identificación del proglótide grávido específico con 15 ramas uterinas en el actual estudio, brinda un amplio campo de discusión e investigación en Ecuador, ya que se reporta muy poco y por ende se diagnostica y trata en escasas ocasiones, lo cual constituye un serio problema de salud a nivel nacional, siendo más evidente este fenómeno, en las zonas rurales con escasa cobertura sanitaria, bajo nivel socioeconómico y educacional (López, Contreras, Martín, 2015).

Tradicionalmente se ha planteado que la teniosis por *Taenia saginata* existe especialmente en áreas rurales y en el caso de zonas urbanas que carecen de infraestructura sanitaria, donde predomina la pobreza e higiene deficiente y donde el ganado vacuno tiene acceso

libre a las heces humanas cuando el hombre practica el fecalismo al aire libre (Fundación IO, 2020).

Cuando el hombre ingiere *Cysticercus bovis*, incluido en la carne cruda o poco cocida, al llegar al intestino delgado, se digiere la pared del quiste, quedando en libertad el escólex el cual se fija en la mucosa y por mamelonamiento del cuello se producen de forma sucesiva uno tras otro los anillos hasta formarse la taenia adulta completa en el tiempo de 10 a 12 semanas, durante el cual comienzan a expulsarse los proglótides grávidos que pueden diseminar los huevos en la tierra si ocurre fecalismo al aire libre, comenzando nuevamente el ciclo de vida si estos son ingeridos por el ganado vacuno (Botero, Restrepo, 2012; Sato, et al., 2018).

En Ecuador, a pesar de los incuestionables esfuerzos de las autoridades del Gobierno y del Ministerio de Salud Pública (MSP) en cada nivel de atención, persisten en la población, inadecuados hábitos higiénicos-nutricionales, además de la crianza extendida de ganado vacuno especialmente en las zonas rurales, en donde los corrales mantienen una gran cercanía con el hombre, sin todas las condiciones requeridas desde el punto de vista veterinario. Además, para muchas personas, el ingerir la carne de este animal sin una adecuada cocción o cruda, continúa siendo una elección alimentaria, heredado de costumbres ancestrales que insisten en el alto valor nutricional de la carne consumida poco cocida, incluso con presencia de sangre, dentro de la cual se puede encontrar la forma larvaria (*Cysticercus bovis*) de *Taenia saginata* (El Universo, 2020).

En este país andino, hace cuatro años, se realizó un importante estudio investigativo para la búsqueda de una estrategia de control epidemiológico de la teniasis y la cisticercosis, en las provincias de Loja y El Oro, el cual fue publicado en la revista Redacción Médica por Proaño (2016), miembro del Colegio Médico de Pichincha, siendo pionero en la implementación del praziquantel como tratamiento de primera línea para combatir este tipo de helmintiosis en dichas zonas geográficas.

Aunque la observación de huevos de tenias en heces de portadores del parásito adulto, puede facilitar el diagnóstico de muchas infecciones, particularmente si es utilizado más de un método coproparasitológico, debido a que los huevos de este cestodo no permiten la discriminación entre las dos especies, es recomendable realizar la identificación en base a la morfología de los proglótides grávidos, a través del conteo de las ramas uterinas (método



de la tinta china) o la diferenciación a través de la recuperación del escólex, por medio del examen macroscópico de las heces, empleando la técnica de tamizaje. En este último caso, el diagnóstico de certeza es muy difícil de realizar, en tanto es infrecuente poder visualizar dicho escólex; esto es más factible sobre todo después del tratamiento con un antihelmíntico específico, supervisado por el personal de salud (García, et al., 2018; Kaminsky, 2014).

Las infecciones causadas por tenias se tratan con medicamentos orales generalmente en una sola dosis, la cual unida a la duración de la terapéutica, es muy variable y debe ser individualizado. Se emplea habitualmente el fármaco antiparasitario praziquantel el cual es el propuesto por la Organización Mundial de la Salud. La dosis recomendada en niños mayores de seis años, es de 5 a 10 miligramos por kilogramo de peso, en una sola administración (OMS, 2020). También se puede utilizar niclosamida como tratamiento alternativo, en dosis única de 2 gramos, después de un desayuno ligero, seguido de un laxante a las dos horas (Asociación Española de Pediatría, 2015; Iza et al., 2020).

## CONCLUSIONES

El personal de salud en el país, que labore tanto en consultas asistenciales como en laboratorios diagnósticos, debe tener muy en cuenta la referencia emitida por un paciente, de haber expulsado fragmentos o parásitos completos, lo cual constituye un importante punto de alarma para la búsqueda activa de infecciones en personas que críen o convivan con ganado vacuno.

El presente reporte corrobora la necesidad de aumentar la vigilancia veterinaria a estos animales, así como incrementar la promoción de salud en las comunidades rurales del país, en función de prevenir o controlar la transmisión de las parasitosis intestinales en general y de la teniosis intestinal en particular.

## REFERENCIAS BIBLIOGRÁFICAS

- Asociación Española de Pediatría. (2015). Niclosamida. *PEDIAMECUM*. 1-2 Recuperado de <https://www.aeped.es/pediamecum/generatepdf/api?n=83735>
- Beltrán, G.S., Cemeli, C.M., Caballero, P.V., García, M.J. (2017). Taenia saginata en una adolescente. *Pediatría Atención Primaria*, 19(75), 263-265. Recuperado de

[http://scielo.isciii.es/scielo.php?script=sci\\_arttext&pid=S1139-76322017000400010&lng=es&tlng=es](http://scielo.isciii.es/scielo.php?script=sci_arttext&pid=S1139-76322017000400010&lng=es&tlng=es).

Botero, D., Restrepo, M. (2012). Parasitosis humanas. 5a ed. Medellín, Colombia: Corporación para Investigaciones Biológicas.

Centro para el Control y la Prevención de Enfermedades. (2013). Taeniasis – Epidemiología y Factores de riesgo. Recuperado de <https://www.cdc.gov/parasites/taeniasis/es/epidemiologia.html>

El Universo. (2020, 21 de junio). Infección por tenia: ¿Es posible la transmisión de persona a persona? Recuperado de <https://www.eluniverso.com/larevista/2020/06/19/nota/7877892/tenia-lombriz-solitaria-sintomas-tratamiento-como-evitar>

Escobedo, A.A. (2001). Capítulo 112. *Taenia saginata* y *Taenia solium*. en: Llop, A., Valdés-Dapena, M.M, Zuazo, J.L. Microbiología y Parasitología Médicas, tomo III, (331-337) Editorial Ciencias Médicas.

Fundación IO, (2020). *Taenia Saginata*. *One Health en Enfermedades Infecciosas, Medicina Tropical y del Viajero*. Recuperado de <https://fundacionio.com/salud-io/enfermedades/parasitos/cestodos/taenia-saginata/>

García, H.H., Gonzalez A.E., O’Neal, S.E., Gilman, R.H. (2018). Apuntes y recomendaciones para el establecimiento de programas de control de la teniasis / cisticercosis por *Taenia solium* en el Perú. *Revista Peruana de Medicina Experimental y Salud Pública*. 35 (1), 132-138. Recuperado de <https://www.scielosp.org/article/rpmesp/2018.v35n1/132-138/#>  
<https://docplayer.es/64989294-Teniosis-cisticercosis.html>

Iza, S.N., Iza, J.A., Porrás-Villamil, J.F., & Olivera, M.J. (2020). Human taeniasis infection (*Taenia saginata*): a complex public health problem. Case report. *Case Reports*, 6(1), 8–16. [doi.org/10.15446/cr.v6n1.81343](https://doi.org/10.15446/cr.v6n1.81343)

Kaminsky, R.G. (2014). Manual de Parasitología. Técnicas para Laboratorios de Atención Primaria de Salud y para el Diagnóstico de las Enfermedades Infecciosas Desatendidas.3ed. Honduras. Organización Panamericana de la Salud., 91-94.

- López, J.F., Contreras, S.N., Martín, L. (2015). *Taenia saginata*: descripción de un caso importado. *Rev Esp Enferm Dig*, 107(7), 440–441. Recuperado de: [http://scielo.isciii.es/pdf/diges/v107n7/es\\_imagenes3.pdf](http://scielo.isciii.es/pdf/diges/v107n7/es_imagenes3.pdf)
- López, R. (2010). Teniasis. Caso nº 488: Casos de Microbiología Clínica. *ResearchGate*, 1-3. Recuperado de [https://www.researchgate.net/publication/278028572\\_CASO\\_n\\_488\\_TENIASIS](https://www.researchgate.net/publication/278028572_CASO_n_488_TENIASIS)
- Organización Mundial de la Salud. (2020). Teniasis y cisticercosis. Recuperado de <https://www.who.int/es/news-room/fact-sheets/detail/taeniasis-cysticercosis>
- Orta, N., Guna, M.R., Pérez, J.L., Gimeno, C. (2018). Diagnóstico de las Teniasis intestinales. *Control Calidad SEIMC*. 1-9. Recuperado de: <https://docplayer.es/21387929-Diagnostico-de-las-teniasis-intestinales.html>
- Pearson, R.D. (2018). Infección por *Taenia saginata* (tenia de la ternera). Manual MSD. Recuperado de <https://www.msdmanuals.com/es/professional/enfermedades-infecciosas/cestodos-tenias/infecci%C3%B3n-por-taenia-saginata-tenia-de-la-ternera>
- Proaño, J. (2016). Ecuador es pionero en investigación de la cisticercosis. Recuperado de <https://www.edicionmedica.ec/secciones/profesionales/ecuador-es-pionero-en-investigaci-n-de-la-cisticercosis--87914>
- Samayoa, A. (2018). Teniosis / Cisticercosis. *DOCPLAYER*. Recuperado de: <https://docplayer.es/64989294-Teniosis-cisticercosis.html>
- Sato, M.O., Sato, M., Yanagida, T., Waikagul, J., Pongvongsa, T., Sako, Y., Sanguankiat, S., Yoonuan, T., Kounnavang, S., Kawai, S., Ito, A., Okamoto, M., Moji, K. (2018). *Taenia solium*, *Taenia saginata*, *Taenia asiatica*, their hybrids and other helminthic infections occurring in a neglected tropical diseases' highly endemic area in Lao PDR. *PLoS Neglected Tropical Diseases*, 12(2), 1–14. [doi.org/10.1371/journal.pntd.0006260](https://doi.org/10.1371/journal.pntd.0006260)